

F. C. 26 ANNI.

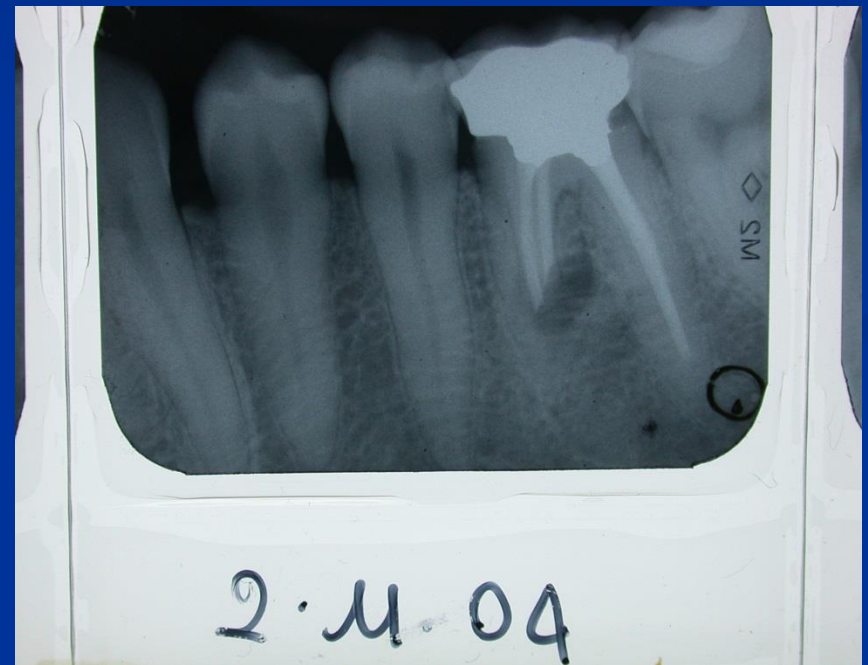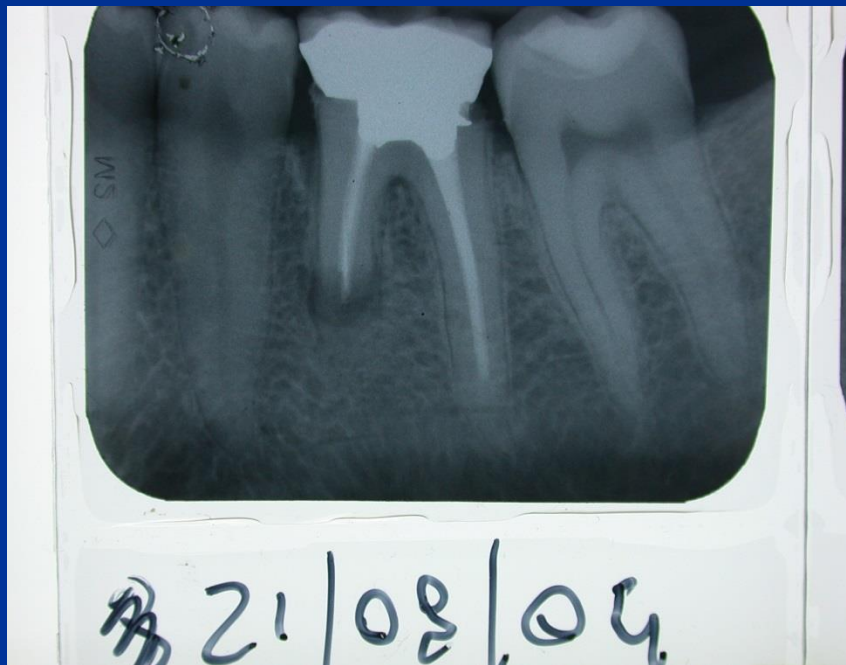- *Pensiamo sempre che i problemi vengano dall'esterno,fermandoci e non passandoci sopra spesso ci si accorge che il problema è vicino, dovuto a noi e alla nostra indifferenza.*
- *C. ragazza giovane, nuova segretaria in studio da circa 6 mesi , in cura ortodontica si lamentava sempre di un fastidio alla mandibola sx ma, avendo i denti perfetti ,non le davo importanza , poi un giorno quasi esasperato dalle sue lamentele le feci un test con l eav e.....*
- *Mi raccontò la storia del suo unico dente mancante ,il 36.*

Il suo unico dente mancante il 36 aveva subito tutti i trattamenti possibile da un collega dove lei era impiegata in precedenza.

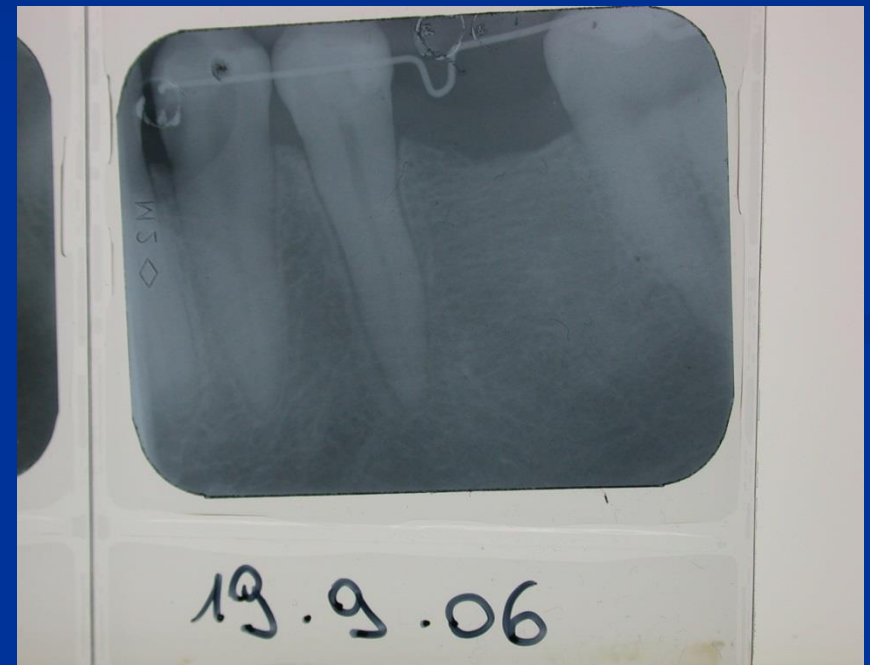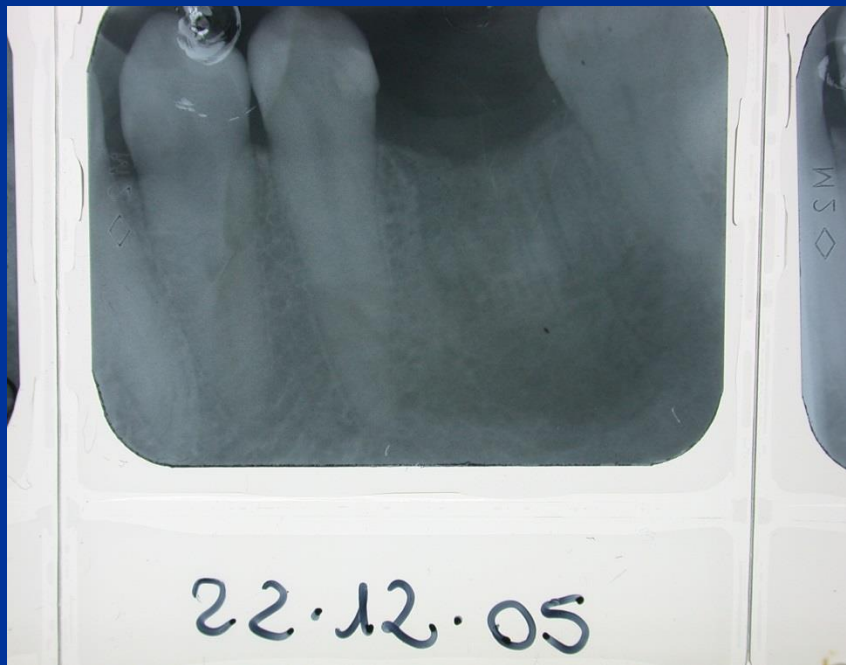Cura, devitalizzazione, corona, apicectomia e infine estrazione, ma la zona era sempre dolente.

Data	N. dente	N. lastra	
	36		Prova corona Ceram
14/04/01	36	1	Fissate corona Ceram
03/05/01	36		lastra di CT
05/01			Apicectomia - Aulin
			Debridementasi
10/02/03	N.B		controllo (Cristina)
25/02/03	38	LL	EX + PT SUTURE

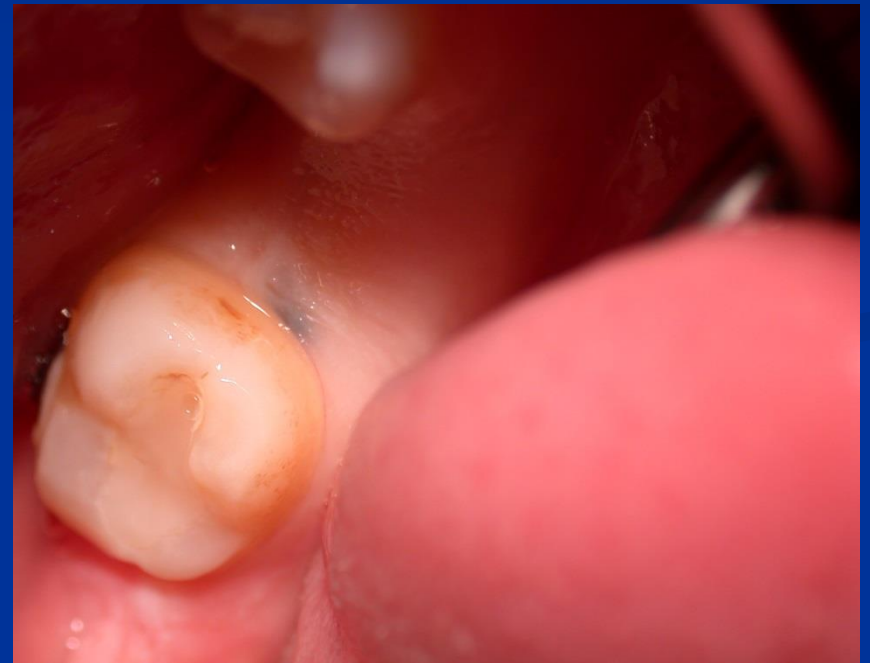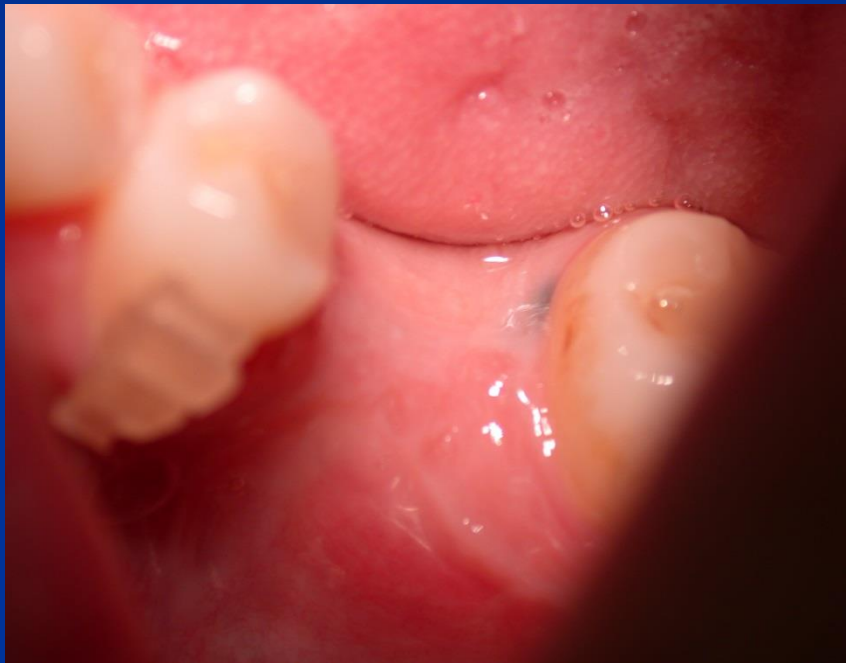Dopo l'apicectomia il dolore permaneva e a distanza di 3 mesi l'area di radiotrasparenza era aumentata, il collega decise di estrarre l'elemento



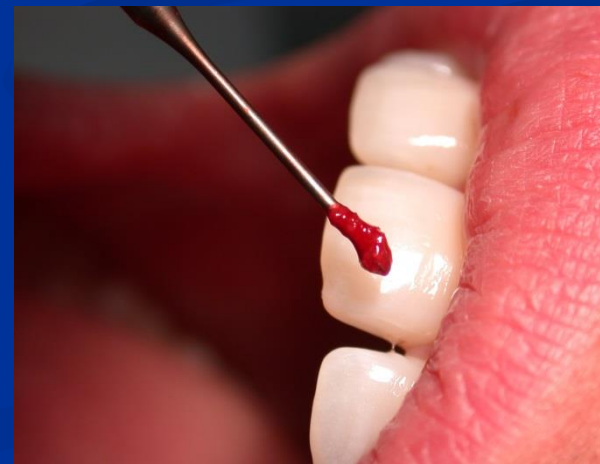
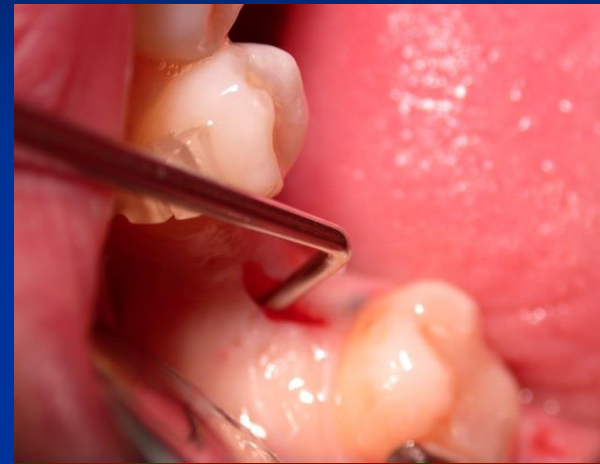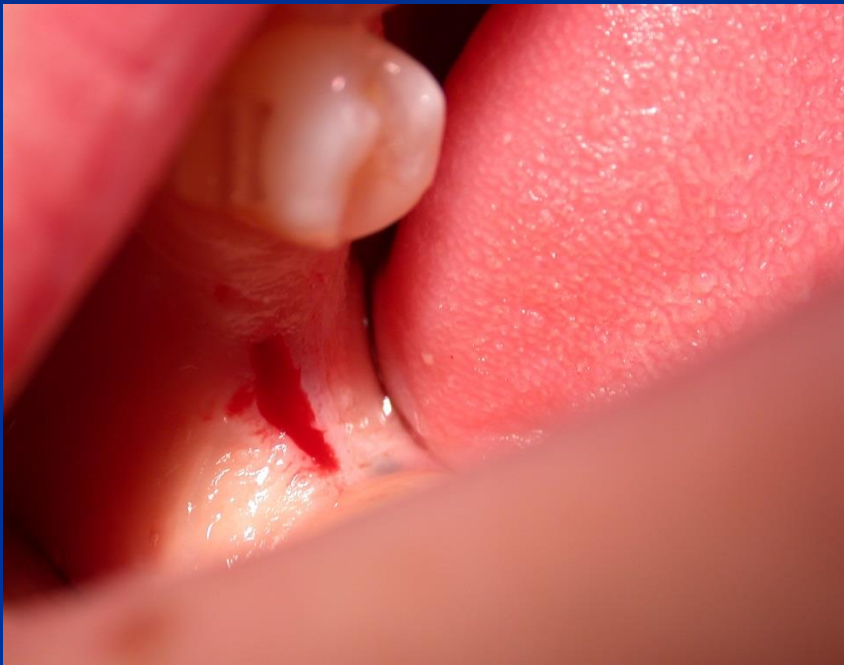A distanza di 10 mesi circa l'osso radiograficamente si stava riformando ,ma la zona rimaneva dolente e fastidiosa,la risposta senza testare era:è un zona sensibile ha subito un'operazione,e poi hai l'apparecchio!



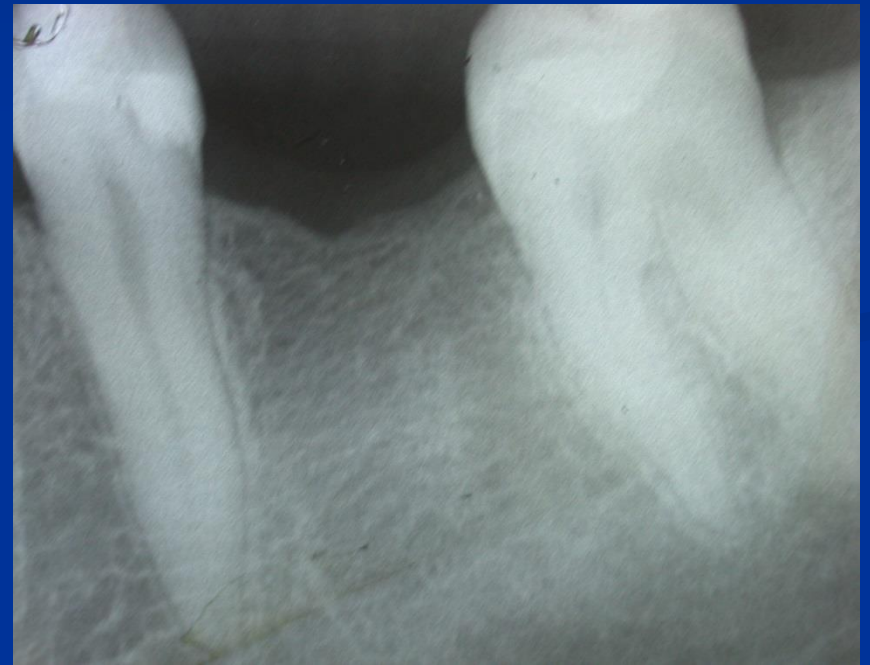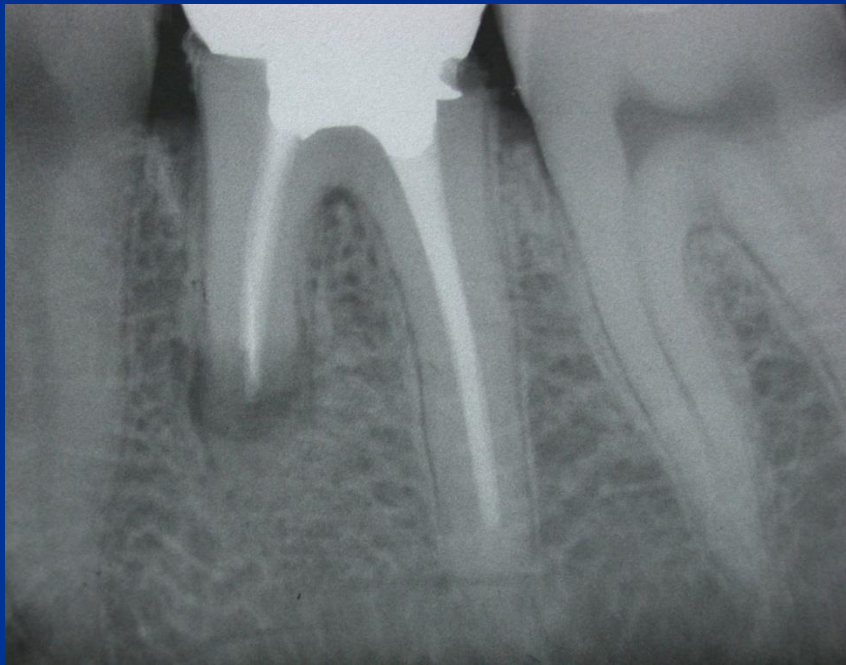
Tolgo le bande e vado a fare la chirurgia.
Da notare tatuaggi sulla gengiva ,testimoni di una “passata civiltà”



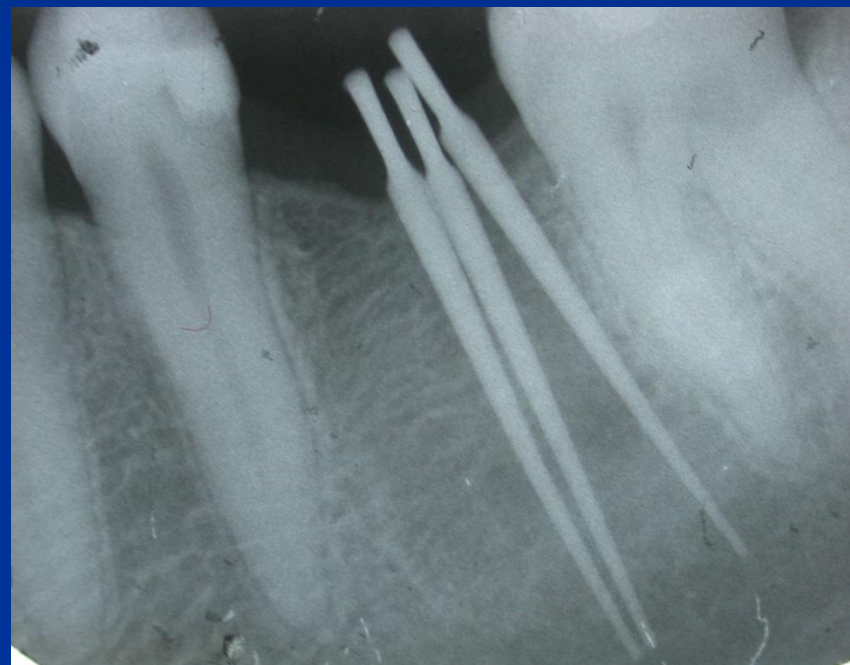Piccola incisione in cresta, la sonda sprofonda in un a cavità ossea mai guarita, osso e tessuto granulomatoso mi riempiono la fresa.



Non ci si può fidare della semplice radiografia.
A sx prima dell'apicectomia, a dx a fine intervento, ma vediamo la realtà
delle cose.....



In realtà l'apicectomia sarebbe dovuta essere stata fatta sulla radice distale e non sulle mesiali, il focolaio era sulla radice distale del 36, si noti la profondità.



Dai benefici totali della defocalizzazione si deduce che il focus era primario.

- Ciclo mestruale regolarizzato
- Sparito dolore locale alla mandibola
- Aumentata l'energia in modo globale e conseguentemente gli sbalzi di umore
- A distanza di un anno completamente spariti i problemi circolatori gamba sinistra, smette di fare qualsiasi terapia (massaggi, contenzione terapie allopatiche antiinfiammatorie, eventuale intervento safena)

DOPO L'APICECTOMIA (ANNO 2001)

- Ciclo mestruale più abbondante e frequente
(op.mi 20 gg, anziché 28)
- Dolore e gonfiore alle gambe sempre più intense
Anno 2006: PICCOLA SAFENA DANNEGGIATA
ALLA GAMBA SX
- Accuso spesso stanchezza
- Sbalzi d'umore

Nei due anni successivi

- La zona risulta sempre defocalizzata ,il miglioramento persiste.
- Eliminato quel focus però se ne ripresenta un altro a livello appendicolare dopo circa un mese.
- La sintomatologia era nulla e lei lo lascia così'.
- In seguito a stress emotivo (cambia lavoro) cominciano delle fortissime emorroidi che le continuano per mesi finchè decide di operarsi,oramai vive a Roma.
- Seguendo la mia cura per l'appendice, CO5 e drenanti vari aveva sempre un peggioramento iniziale del quadro clinico che la scoraggiava a continuare la cura.
- Dopo circa un anno aveva avuto anche un forte attacco di appendicite che però era stato curato con degli antibiotici.
- Il futuro ci dirà...